Hommage de l'auteur
F. Jayle

REVUE

DE

GYNÉCOLOGIE

ET DE

CHIRURGIE ABDOMINALE

PARAISSANT TOUS LES DEUX MOIS

SOUS LA DIRECTION DE

S. POZZI

Professeur de clinique gynécologique à la Faculté de médecine de Paris,
Chirurgien de l'hôpital Broca,
Membre de l'Académie de médecine.

SECRÉTAIRE DE LA RÉDACTION

F. JAYLE

EXTRAIT

De la dégénérescence néoplasique des ovaires dans le cancer de l'utérus (avec 16 figures), par MM. F. Jayle et Papin.

(*Revue de Gynécologie et de Chirurgie abdominale.*
N° 6. – Novembre-Décembre 1904.)

PARIS

MASSON ET Cie, ÉDITEURS

LIBRAIRES DE L'ACADÉMIE DE MÉDECINE

120, BOULEVARD SAINT-GERMAIN (6e)

REVUE DE GYNÉCOLOGIE ET DE CHIRURGIE ABDOMINALE

La Gynécologie, qui a été longtemps considérée comme une simple dépendance de l'Obstétrique, est devenue de nos jours une branche importante de la Chirurgie. S'il en est ainsi dans tous les pays, nulle part ce mouvement n'a été plus marqué que dans le nôtre.

Tous ceux qui s'en occupent d'une façon spéciale, et qui, par suite, sont devenus des laparotomistes exercés, ont été amenés à étudier particulièrement la chirurgie abdominale. Ainsi, par une pente naturelle, Gynécologie et Chirurgie abdominale se sont trouvées intimement associées et dans la pratique et dans la théorie.

La présente publication consacre cet état de choses. Placée sous la direction d'un des chirurgiens des hôpitaux de Paris les plus versés dans cette double étude, elle fait une part égale à la Gynécologie et à la Chirurgie abdominale. Sous ce dernier terme, est réuni tout ce qui a rapport aux parois de l'abdomen et à son contenu, y compris le rectum, à cause de ses affinités nombreuses au point de vue clinique et opératoire avec le reste du tube digestif. Exception est faite seulement de ce qui a trait uniquement au sexe masculin dans les organes génito-urinaires, ou de ce qui est notoirement du ressort de l'urologie.

L'esprit dans lequel a été conçue cette publication est le même que celui qui a présidé à la rédaction du *Traité de Gynécologie clinique et opératoire* de son directeur. Chirurgien français, il s'attache surtout à faire connaître les travaux français. Mais, persuadé que, de nos jours, l'horizon scientifique ne saurait être borné par des frontières, il s'efforce aussi de donner à la *Revue* un caractère international. Les travaux étrangers y sont largement analysés; en outre, les colonnes de la *Revue* sont ouvertes aux chirurgiens et gynécologistes de tous les pays qui veulent bien y publier leurs recherches originales.

Le but de cette publication est non seulement de donner une idée complète du mouvement scientifique contemporain en France et à l'étranger, mais encore de contribuer, pour sa part, aux progrès d'une des branches de la Chirurgie qui ont le plus bénéficié de l'ère nouvelle inaugurée par les travaux de Pasteur.

CONDITIONS DE LA PUBLICATION

La **Revue de Gynécologie et de Chirurgie abdominale,** *publiée en 6 fascicules de chacun 160 à 200 pages, paraît tous les deux mois; elle forme chaque année un fort volume très grand in-8°.*

Les fascicules sont accompagnés de figures dans le texte et de planches hors texte en noir et en couleurs. Ils comprennent des Mémoires originaux; des Revues critiques; des Analyses des journaux français et étrangers, et un Bulletin bibliographique.

PRIX DE L'ABONNEMENT ANNUEL :

France (Paris et Départements)	**28** fr.
Etranger (Union postale).	**30** fr.

Les fascicules sont vendus séparément au prix de 6 francs.

Les auteurs reçoivent 100 exemplaires de leurs mémoires : ils ne peuvent en faire tirer davantage, même à leurs frais.

(*Voir page 3 de la couverture la liste des Mémoires publiés en* 1902.)

TRAVAUX ORIGINAUX

DE LA DÉGÉNÉRESCENCE NÉOPLASIQUE DES OVAIRES DANS LE CANCER DE L'UTÉRUS[1]

Par F. JAYLE et E. PAPIN

(Avec une planche en couleurs, Pl. II).

Dans le cancer de l'utérus, les ovaires restent sains ou ne présentent que des lésions inflammatoires légères dans la très grande majorité des cas. Mais parfois ils participent à l'évolution néoplasique et sont envahis secondairement par le cancer de l'utérus préexistant; ils deviennent alors cancéreux de deux manières : par propagation directe des lésions ou par métastase.

De plus, sans être atteints de noyaux secondaires provenant de l'utérus, les ovaires peuvent être eux-mêmes le siège d'un autre néoplasme, indépendant du premier.

Il existe donc trois modes de développement de lésions cancéreuses de l'ovaire dans l'épithélioma de l'utérus, répondant à trois catégories de faits que l'on peut ranger sous les rubriques suivantes : 1° cancer secondaire par propagation directe; 2° cancer secondaire par métastase; 3° cancer primitif.

A côté de la dégénérescence néoplasique maligne de l'ovaire nous rangeons la dégénérescence néoplasique bénigne de cet organe. Sans doute les lésions sont fondamentalement différentes, mais les unes et les autres témoignent d'une même tendance de l'économie, et en particulier de l'appareil génital, à évoluer vers la néoplasie. Au point de vue chirurgical, l'existence ou la possibilité de la dégénérescence des ovaires en fibrome est une indication à leur ablation au cours de l'hystérectomie pour épithélioma utérin aussi bien que la possibilité de leur dégénérescence en carcinome.

1. Travail de la Clinique gynécologique de la Faculté (professeur Pozzi), à l'hôpital Broca.

De plus, la tumeur bénigne ne serait-elle pas un point d'appel pour un noyau métastatique? Dans un cas que nous relatons plus loin (observ. XX), un fibromyome de l'ovaire coexistait avec un cancer de l'utérus et présentait des nodules cancéreux secondaires.

Les cas de cancer ou de fibrome des ovaires dans le cancer de l'utérus sont rares. Ils sont encore plus exceptionnels si l'on ne tient compte que des cas observés au début ou à une période peu avancée de l'épithélioma utérin. Au cours des interventions, les ovaires paraissent généralement si bien indemnes de lésions néoplasiques que l'on n'a pas prescrit leur ablation comme *règle absolue*. Une étude plus minutieuse des faits, une observation plus attentive des malades montrera cependant que la dégénérescence néoplasique de ces organes n'est pas aussi rare que l'on pense. Des ovaires peuvent paraître sains et ne pas l'être en réalité, parce que leur dégénérescence tout au début ne se décèle par aucune lésion macroscopique. Ceux qui paraissent le plus sain, lors de l'opération, peuvent, comme chez trois de nos malades, renfermer déjà des nodules carcinomateux visibles seulement au microscope (observ. I, fig. 4) ou devenir ultérieurement le siège d'un épithélioma primitif (observ. XVIII et XIX). Leur ablation s'impose donc dans toute hystérectomie pour cancer de l'utérus.

Nous avons classé les divers cas que nous avons pu relever de dégénérescence néoplasique de l'ovaire dans le cancer de l'utérus en quatre groupes :

1° Cancer de l'ovaire par propagation directe;

2° Cancer de l'ovaire par métastase (généralement par infection lymphatique);

3° Cancer primitif de l'ovaire coexistant avec un cancer de l'utérus également primitif;

4° Papillome et fibrome de l'ovaire pur ou déjà envahi par les éléments épithéliaux utérins.

I. — Cancer de l'ovaire par propagation directe.

Le cancer de l'ovaire par propagation directe est le plus fréquent. On conçoit que, dans les cas à évolution lente, le cancer de l'utérus abandonné à lui-même puisse facilement gagner l'ovaire, comme tous les autres organes du pelvis. Le cancer utérin atteint l'ovaire par continuité, par infiltration de proche en proche.

Les observations de cancer par propagation directe ne sont pas toujours distinguées par les auteurs des cas par infection lymphatique. On le comprend d'autant mieux que, à un stade avancé, il n'est plus possible de faire le départ, ni macroscopiquement, ni microscopiquement, entre les deux formes d'envahissement néoplasique.

Dybowski[1], sur 110 autopsies de cancer de l'utérus, a relevé 20 cas de cancer de l'ovaire par propagation ; les lésions étaient bilatérales dans 18 cas, unilatérales dans 2 cas.

Littauer[2] relève la proportion de 15 pour 100 de cancer de l'ovaire dans le cancer de l'utérus.

Blau[3], sur 93 autopsies de cancer utérin a constaté l'envahissement des ovaires dans 25 cas.

Cullen[4], sur 31 cas de cancer du col a trouvé 3 cas de cancer de l'ovaire : 2 fois les deux ovaires étaient pris, 1 fois un seul. Ces 3 cas étaient d'ailleurs inopérables et Cullen conclut que, dans les cas opérables de cancer du col, le cancer de l'ovaire est rare. Sur 6 cas de cancer du corps, il n'a pas relevé de cancer des ovaires.

Nous avons observé un cas de cancer de l'utérus compliqué de cancer des annexes présentant cette particularité intéressante : d'un côté, l'ovaire était envahi par propagation directe, tandis que de l'autre il était libre, mobile, paraissait sain ; cependant les coupes histologiques (fig. 4, 5, 6) ont montré l'existence de petits nodules épithéliaux et ont, en outre, permis de constater nettement leur développement par les vaisseaux lymphatiques.

Observation I (personnelle). — *Cancer des deux ovaires et de la trompe gauche, consécutif à un cancer du col.* (Planche 2, fig. 2, A et B, et, dans le texte, fig. 1, 2, 3, 4, 5, 6, 7, 8 et 9). — Femme de quarante-deux ans, épuisée par des hémorragies continues depuis six mois. La malade réclame à tout prix une intervention radicale.

A l'examen, on constate l'existence d'un cancer végétant du col, n'ayant pas envahi le vagin. L'utérus n'est pas mobile, mais il n'est pas non plus complètement immobilisé. Sur ses côtés, on trouve de petites masses qui paraissent dues à des lésions annexielles. Malgré l'état précaire de la malade et sur ses pressantes instances, on se décide à faire une laparotomie qui sera d'abord exploratrice et, s'il y a lieu, curative.

---

1. Dybowsky, cité par Funk. — *Thèse*, Tubingen, 1901, p. 5.
2. Littauer. — *Loc. cit.*
3. Blau. — *Loc. cit.*
4. Cullen. — « Cancer of the Uterus ». New-York, 1900, p. 155 et 327.

2 Juin 1904. Laparotomie par M. Jayle. On constate des noyaux cancéreux sur le péritoine pelvien et sur le côlon pelvien. Toute intervention radicale est donc inutile. Pour rendre l'opération palliative aussi complète que possible, on fait à droite et à gauche l'ablation des annexes. Cette ablation est assez aisée, car les annexes bien qu'hypertrophiées sont peu volumineuses et elles sont assez facilement détachées du pelvis, les adhérences qui les retenaient étant assez lâches, excepté à la base de l'ovaire droit où manifestement il y a dégénérescence cancéreuse du ligament large. Péritonéoplastie. Fermeture de la paroi, après drainage avec une mèche. Durée : vingt minutes.

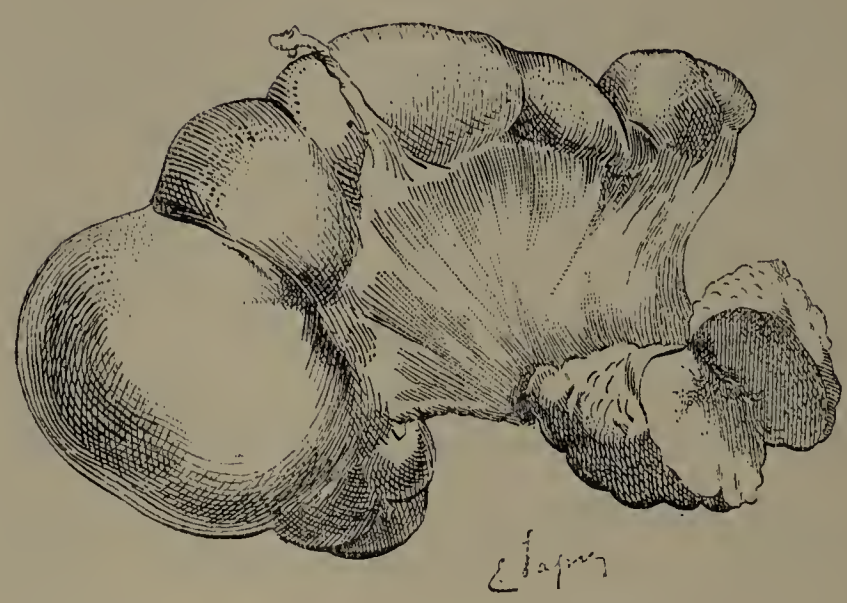

Figure 1. — Cancer secondaire de l'ovaire droit; l'ovaire est petit, forme une masse dure et compacte, comme le montre la section. Hydrosalpinx (obs. I, ovaire droit).

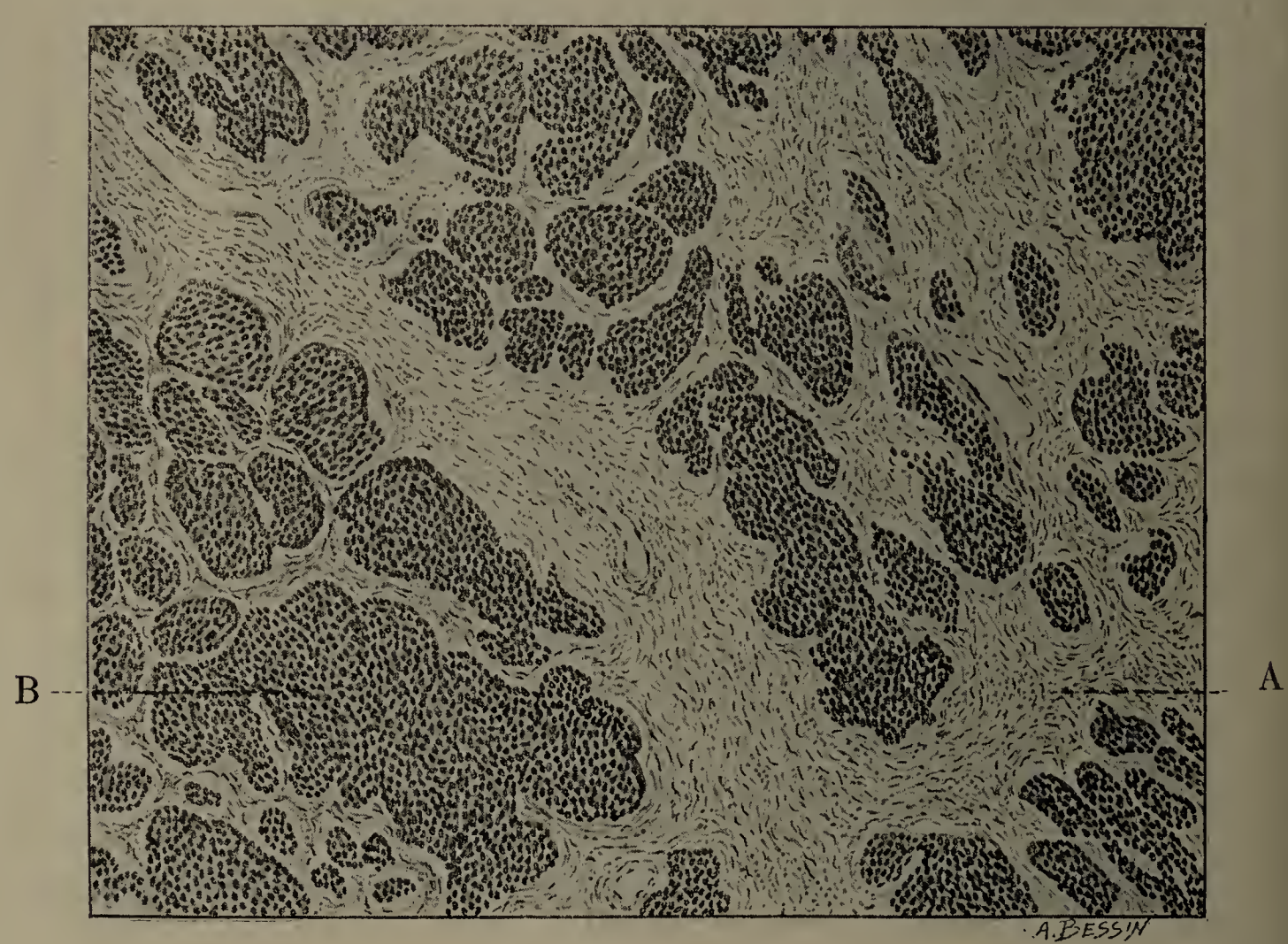

Figure 2. — Cancer secondaire de l'ovaire par propagation directe (préparation de X. Bender; grossissement 100 diamètres) (obs. I, ovaire droit).

A, stroma ovarien; *B*, îlots épithéliomateux formés par des cellules pavimenteuses.

Suites opératoires. — Simples du côté de la plaie, mais la malade a succombé à une embolie.

Examen des pièces. — 1° *Annexes gauches.* — La planche 2, fig. 2 (A et B), montre l'état des annexes gauches, grandeur nature; l'ovaire est peu augmenté de volume et ne paraît pas cancéreux; la trompe est recouverte de végétations cancéreuses, et elle présente, en outre, sur son extrémité externe une saillie allongée, jaune vif, dont l'examen histologique a démontré la nature graisseuse (fig. 8).



Figure 3. — Cancer secondaire de l'ovaire par propagation directe. Envahissement d'un corps jaune par le cancer (préparation de X. Bender; grossissement 100 diamètres) (obs. I, ovaire droit).

A, stroma ovarien; *B*, corps jaune sclérosé; *C*, amas de cellules épithéliales pavimenteuses dissociant le corps jaune.

Sur cette même planche est figurée l'extrémité d'une frange épiploïque, qui affleurait les annexes gauches, présentant un nodule jaune vif dont l'examen histologique a démontré la nature graisseuse (fig. 9).

2° *Annexes droites* (fig. 1). — L'ovaire est plutôt petit, très dur, plein à la coupe, complètement dégénéré. L'examen histologique en a été pratiqué : l'or-

gane est totalement infiltré de nodules épithéliaux. La trompe est transformée en hydrosalpinx.

Examen histologique (dû à l'obligeance de M. *X. Bender*). — 1° *Ovaire droit.* — Le stroma ovarien, dans la zone corticale aussi bien que dans la zone médullaire, est envahi par une véritable nappe de cellules épithéliales formée de lobules étroitement juxtaposés et qui, en certains points, deviennent confluents (fig. 2).

Un point intéressant à noter, c'est que plusieurs corps jaunes en régres-

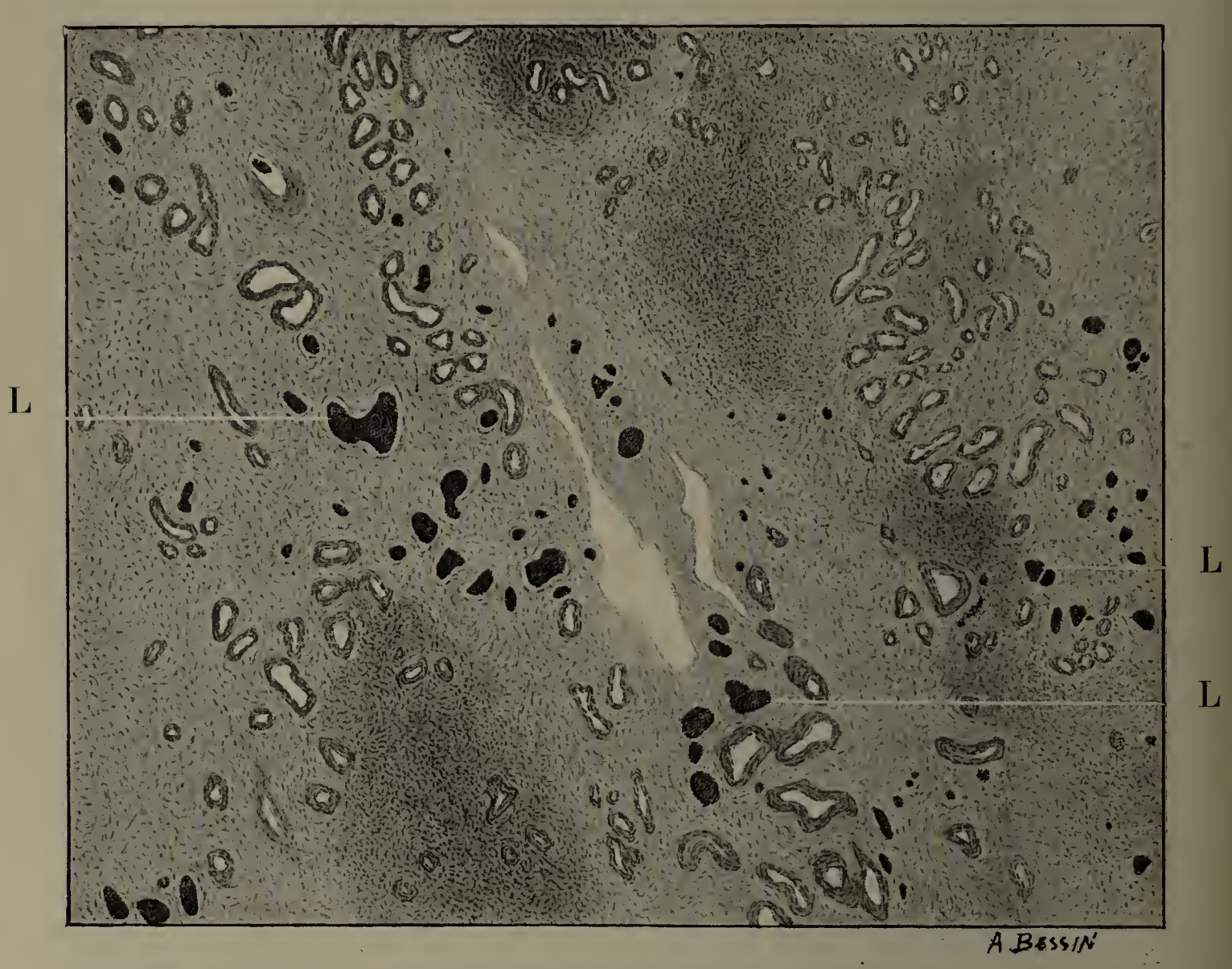

Figure 4. — Cancer secondaire de l'ovaire par infection lymphatique (préparation de X. Bender). Envahissement des lymphatiques (L) dans la zone médullaire (obs. I, ovaire gauche).

sion, rencontrés sur les coupes, sont envahis par le cancer. On voit, en certains points, les cellules épithéliales s'enfoncer jusqu'au centre du corps jaune (voir fig. 3).

2° *Ovaire gauche* (voir planche 2, fig. 2, A et dans le texte fig. 4, 5 et 6). — Macroscopiquement l'ovaire, qui contenait quelques petits kystes, ne paraissait pas envahi par le cancer. En examinant les coupes à un faible grossissement, on constate que la zone corticale de l'ovaire est sclérosée : on n'y retrouve qu'un petit nombre de follicules de de Graaf dont quelques-uns sont en transformation kystique. On trouve, çà et là, quelques corps

jaunes en voie de régression. Au niveau de la zone médullaire, on rencontre de nombreux vaisseaux dont les parois sont épaissies et l'on aperçoit, tran-

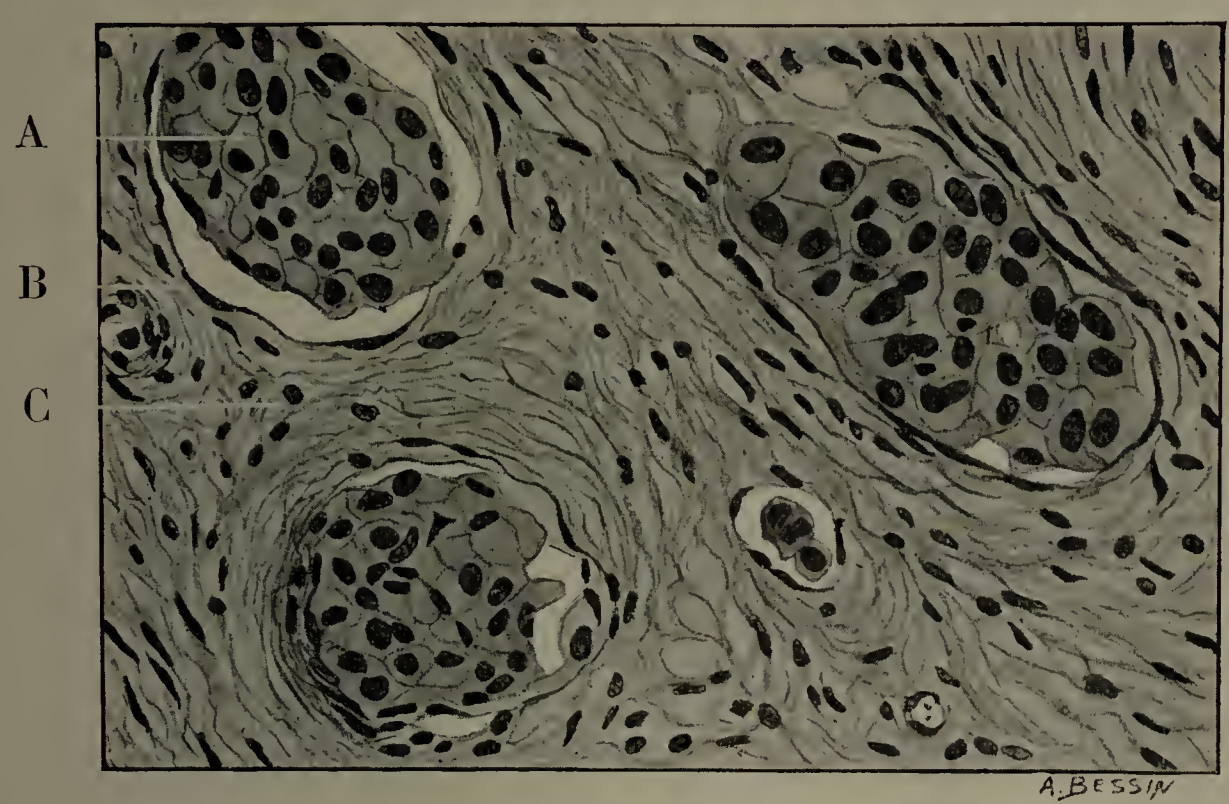

Figure 5. — Cancer secondaire de l'ovaire par voie lymphatique (préparation de X. Bender). Un point de la figure 4 vu à un fort grossissement, montrant les lymphatiques bourrés de cellules épithéliales (obs. I, ovaire gauche).

A, cellules épithéliales; *B*, endothélium du lymphatique; *C*, Stroma ovarien.

chant par leur coloration intense, sur le stroma ovarien avoisinant, de petits amas arrondis ou ovalaires paraissant constitués par des cellules épithéliales.

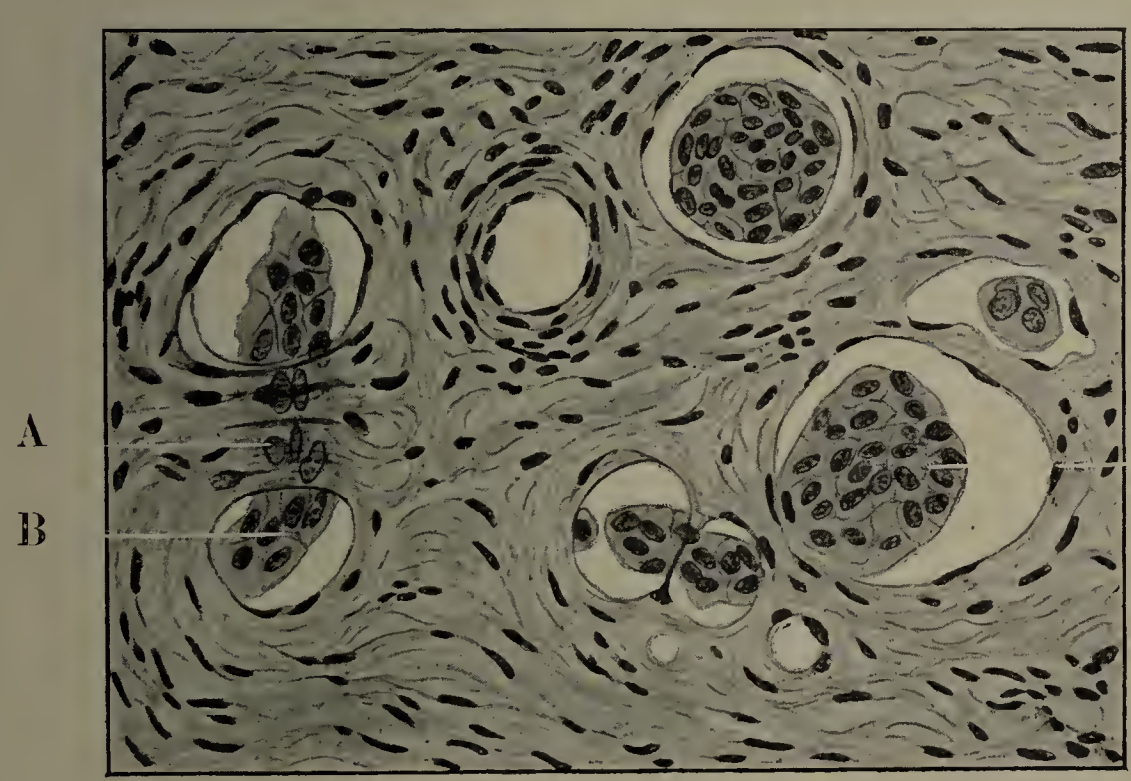

Figure 6. — Cancer secondaire de l'ovaire par infection lymphatique. Un autre point de la figure 4, vu au même grossissement, montre un lymphatique (A) coupé tangentiellement et bourré de cellules épithéliales (B).

A un grossissement plus fort, on reconnaît que ce sont bien des cellules

épithéliales. Ces cellules, étroitement tassées les unes contre les autres, prennent, par pression réciproque, les formes les plus variées, mais, en certains points, elles présentent nettement un caractère pavimenteux. Les limites de ces îlots épithéliomateux sont très nettement définis; ils sont contenus dans des sortes d'alvéoles à la surface desquelles on reconnaît très nettement une couche de cellules endothéliales. Il s'agit donc d'un envahissement des lymphatiques de l'ovaire par le cancer utérin. L'examen des coupes

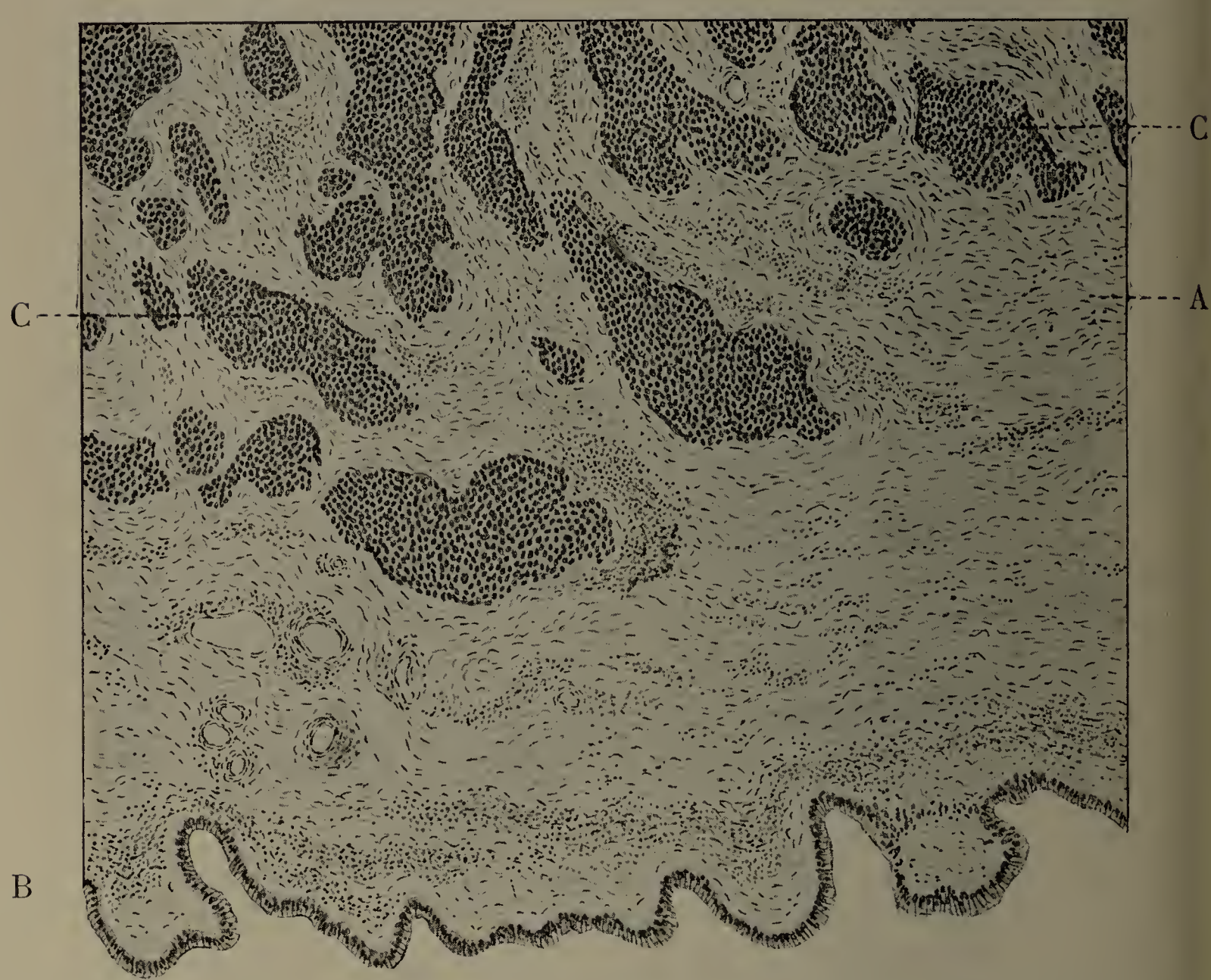

Figure 7. — Cancer secondaire de la trompe gauche (préparation de X. Bender; grossissement 100 diamètres) (obs. I, trompe gauche.)

A, paroi musculo-conjonctive de la trompe; *B*, épithélium tubaire; *C*, îlots disséminés constitués par des cellules épithéliales pavimenteuses.

en série nous a permis de nous en convaincre avec une absolue certitude.

Sur toutes les coupes que nous avons examinées, l'extension du néoplasme était limitée aux lymphatiques. Il n'existait, en aucun point, d'infiltration diffuse du stroma ovarien.

3° *Trompe gauche.* — A un faible grossissement, on peut se rendre compte que la muqueuse de la trompe est saine et que son épithélium ne participe nullement au processus néoplasique. La paroi musculo-conjonctive apparaît

absolument infiltrée (fig. 7) par des amas volumineux de cellules épithéliales disposées sous la forme de lobules arrondis ou de boyaux allongés et anastomosés. Ces masses néoplasiques arrivent, en certains points, au voisinage immédiat de l'épithélium ; d'autre part, elles forment, par endroits, à la surface externe de la trompe, de petits bourgeons épithéliomateux saillants.

A un grossissement plus fort, on constate que les amas épithéliomateux sont formés par des cellules pavimenteuses, prenant les formes les plus diverses par pression réciproque. Ces éléments présentent une identité absolue avec les cellules épithéliales rencontrées dans l'ovaire correspondant.

Figure 8. — Masse graisseuse paratubaire avec dégénérescence cancéreuse (préparation de X. Bender; grossissement 20 diamètres) (obs. I, trompe gauche).
A, tissu adipeux ; *B*, zone superficielle condensée, infiltrée par des amas de cellules épithéliales.

4° *Masse graisseuse appendue à la trompe gauche.* — Cette frange graisseuse, étudiée sur des coupes d'ensemble, apparaît constituée par du tissu adipeux, chargé de granulations calcaires et limité superficiellement par une couche condensée de tissu conjonctif. En un point limité de cette coque fibreuse, on trouve quelques petits amas de cellules épithéliales parfaitement reconnaissables (voir fig. 8, B).

5° *Nodule graisseux appendu à une frange épiploïque.* — Ce nodule présente une structure tout à fait comparable à celle de la masse graisseuse que nous avons trouvée appendue à la trompe droite. Le tissu adipeux est égale-

ment chargé de granulations graisseuses, mais l'infiltration épithéliomateuse est ici encore plus discrète et limitée à un petit îlot cancéreux inclus tout à fait superficiellement dans la coque conjonctive (voir fig. 9, B).

II. — Cancer secondaire de l'ovaire par métastase (généralement par infection lymphatique).

Le cancer métastatique de l'ovaire au cours du cancer de l'utérus passe pour très rare. Nous n'avons pu en réunir que 10 cas dont 9 con-

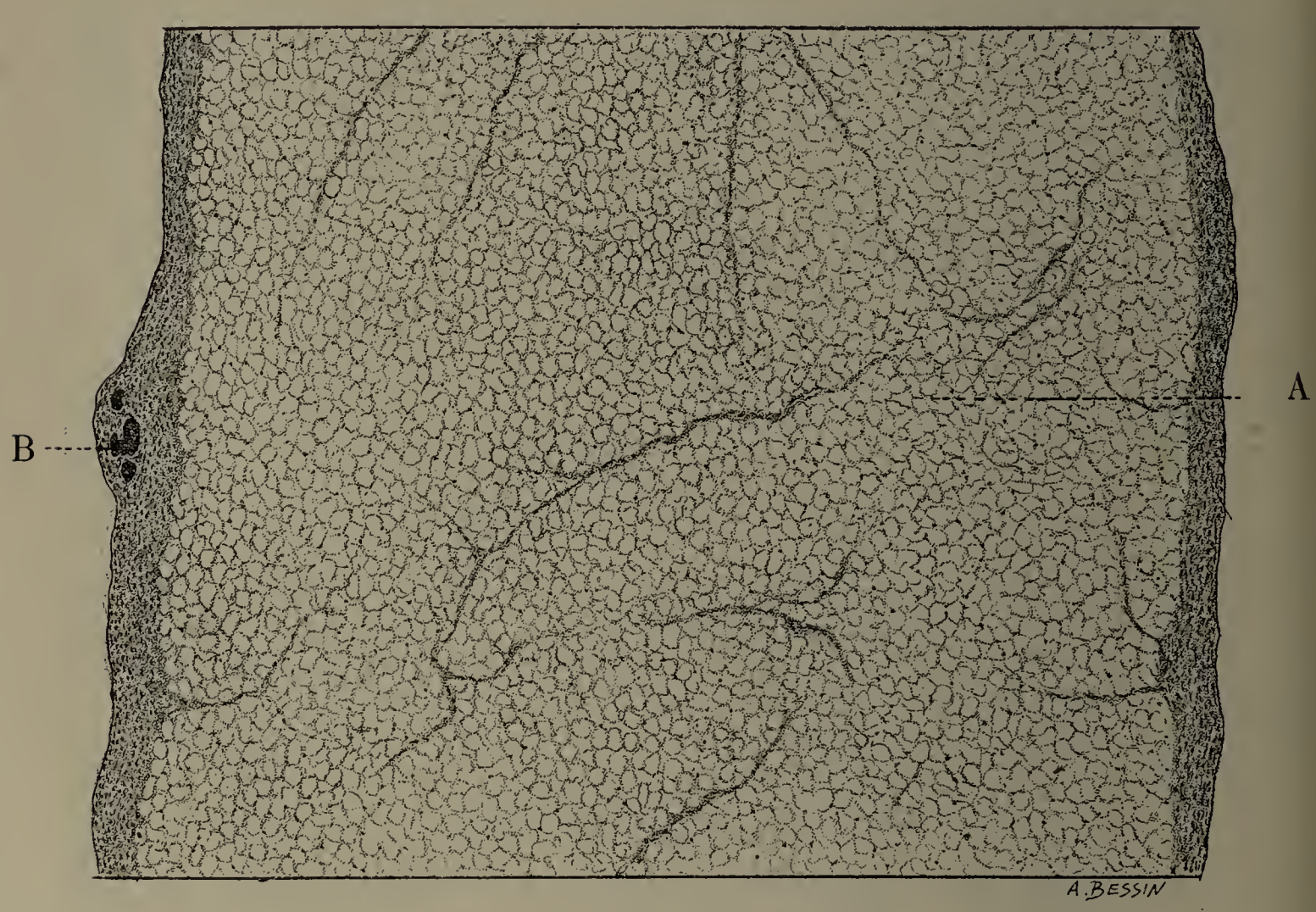

Figure 9. — Nodule graisseux épiploïque (préparation de X. Bender ; grossissement 20 diamètres) (obs. I).

A, tissu adipeux ; *B*, couche superficielle condensée, contenant quelques petits amas de cellules épithéliales

sécutifs à un cancer du corps et 1 seul consécutif à un cancer du col.

L'observation précédente en est un exemple très net ; du côté gauche, (fig. 4, 5 et 6), l'ovaire présentait des lésions très démonstratives de lymphangite cancéreuse.

Observation II (*Winkel*[1], résumée). *Cancer du col. Cancer métastatique de l'ovaire gauche.* — Chez une malade ayant subi l'ablation, au galvano-cautère, de la portion vaginale du col cancéreux, on put constater, dix-neuf mois

1. Winkel. — In *Thèse* de Funk, Tubingen, 1901, p. 5.

après cette opération, des noyaux cancéreux dans l'ovaire et le bassin osseux, alors qu'il n'y avait pas de récidive au niveau de l'utérus. L'ovaire gauche fut trouvé transformé en une tumeur cancéreuse du volume d'une tête d'enfant.

Observations III, IV (*Reichel*[1], résumées). — III. Femme âgée de quarante ans. *Cancer du corps de l'utérus et cancer métastatique de l'ovaire droit.* — IV. Femme âgée de cinquante-neuf ans. *Cancer du corps de l'utérus. Métastase dans l'ovaire gauche.*

Observation V (*Schulein*[2], cité par *Reichel* résumée). — Femme de cinquante-neuf ans. *Cancer du corps de l'utérus et cancer métastatique de l'ovaire gauche.*

Observation VI (*Winter*[3], résumée). — *Laparotomie pour cancer de l'ovaire.* Peu de temps après, constatation d'un cancer du corps de l'utérus méconnu malgré des symptômes cliniques manifestes depuis un an et demi. La tumeur de l'ovaire était, d'après l'auteur, une métastase du néoplasme utérin.

Observation VII (*Bröse*[4], résumée). — *Carcinome du corps de l'utérus et des deux ovaires chez une femme vierge âgée de trente-huit ans.* L'auteur rapproche son observation d'un cas de Gottschalk, qui était un cancer métastatique.

Observation VIII (*F. Funk*[5], résumée). — Femme âgée de quarante-quatre ans. *Cancer du corps de l'utérus et de l'ovaire droit, enlevés par hystérectomie vaginale.* Pas de récidive six mois après l'opération.

Observation IX (*F. Funk*, résumée). — Femme âgée de trente-sept ans. *Cancer du corps et du col de l'utérus; cancer des deux ovaires.* L'opération radicale n'a pu être pratiquée à cause des adhérences extrêmement solides et nombreuses. La nature cancéreuse des tumeurs fut confirmée par l'examen microscopique. Les coupes des ovaires offrent l'aspect de kystes envahis secondairement par des masses cancéreuses.

Observation X (*F. Funk*, résumée). — Femme âgée de cinquante-trois ans. *Hystérectomie abdominale pour cancer du corps de l'utérus et de l'ovaire gauche.* Quelques ganglions cancéreux.

---

1. Reichel. — *Zeitschrift f. Geb. u. Gyn.*, Bd XV, p. 354.
2. Schulein. — *Comptes rendus de la Soc. d'obst. et de gyn. de Berlin*, séance du 28 Octobre 1887.
3. Winter. — *Zeitschrift f. Geb. u. Gyn.*, Bd XXX, p. 285.
4. Bröse, cité par Boeckelman. — *Thèse*, Leipzig, 1901, p. 26, et *Centr. f. Geb. u. Gyn.*, 1900, Bd XLIII, p. 386.
5. F. Funk. — « Ueber das gleichzeitige Vorkommen von Krebs der Gebärmutter und des Eierstocks ». *Thèse*, Tubingen, 1901, p. 6.

Oservation XI (*F. Funk*, résumée). — Femme âgée de cinquante-cinq ans. *Cancer du corps de l'utérus et de l'ovaire gauche. Hystérectomie abdominale.* Pas de récidive depuis un an et demi.

M. Funk admet que, dans tous ces cas, la tumeur utérine était primitive et que la propagation du cancer aux ovaires s'est faite par la voie lymphatique (excepté, peut-être, le cas de l'observ. IX, douteux). L'examen microscopique confirme ces vues : la ressemblance des coupes du cancer de l'ovaire avec celles du cancer de l'utérus était telle, qu'il était parfois difficile de les distinguer l'un de l'autre.

Observation XII (*Bouglé*[1], résumée). — *Fibrome et cancer du col et du corps de l'utérus. Cancer secondaire des ovaires.* — Femme âgée de quarante-quatre ans. Depuis un an, pertes de sang; douleurs abdominales intenses depuis six mois. Amaigrissement notable. L'exploration pelvienne fait reconnaître un utérus volumineux, dur, mobile; le col est d'apparence normale. On fait le diagnostic de fibrome utérin.

Hystérectomie abdominale subtotale. L'utérus qui a le volume d'un poing est remarquablement friable. La cavité utérine renferme une substance blanc rosé, gélatineuse. Cautérisation de la cavité utérine au thermocautère. A ce moment le tissu du fragment du col utérin laissé en place paraît dur et comme fibromateux en un point qui est excisé. Drainage.

Suites opératoires simples.

Examen de la pièce. — La tumeur pèse 615 grammes. Elle comprend la majeure partie de l'utérus et les annexes. L'utérus est bosselé, friable. Il donne à la coupe une grande quantité de suc et présente à côté des points nettement fibromateux, d'autres, plus mous, plus friables, surtout au voisinage de la cavité. La muqueuse est épaisse et molle.

Examen microscopique (par *M. Cornil*). — La paroi utérine a été prélevée à peu près au niveau de l'orifice interne du col. Là, le tissu musculaire de la paroi était infiltré de suc. Sur les coupes colorées à l'hématoxyline et à l'éosine on constate des espaces lacunaires dont les bords sont limités par des faisceaux de muscles lisses et qui sont remplis de grandes cellules pavimenteuses.

Dans d'autres parties de la coupe, l'épithélium tubulé accompagne les vaisseaux sanguins ou se trouve dans du tissu conjonctif riche en cellules rondes ou leucocytes. C'est en somme un type de l'épithélium tubulé devenant lobulé par places. Pas de globes épidermiques.

Les ovaires, gros, durs, bosselés, présentaient à la coupe le même aspect que certains points de la coupe de l'utérus. A l'examen histologique, un des

1. Bouglé. — *Bull. de la Soc. Anat.*, 1900, p. 514.

ovaires présente des lobules formés de tubes et d'îlots pleins d'épithélium pavimenteux à gros noyaux, semblables à ceux de la paroi utérine. Ils sont situés au milieu du tissu cellulo-musculaire ovarien. Les ovules ne se voient plus dans ce tissu de l'ovaire. Les vaisseaux ont conservé leur forme sinueuse. Il s'agit en somme, dans ce cas, d'un utérus fibromateux envahi secondairement par un cancer pavimenteux, avec cancer secondaire des ovaires.

III. — Cancer primitif de l'ovaire coïncidant avec un cancer également primitif de l'utérus.

La dégénérescence carcinomateuse primitive de l'ovaire dans le cancer de l'utérus serait relativement fréquente.

Littauer[1] a recueilli 14 observations de cancer de l'utérus et de l'ovaire. Dans tous ces cas, aussi bien dans l'utérus que dans les ovaires, il s'agirait de *cancer primitif*.

Dans deux de ces cas, après l'ablation vaginale du col pour cancer, on put constater le développement d'un cancer de l'ovaire.

Dans deux autres cas, le cancer de l'ovaire précédait celui du corps.

Nous avons pu relever dans la littérature quelques autres observations :

Observation XIII (*Löhlein*[2], résumée). — Femme âgée de cinquante-six ans. *Cancer du corps de l'utérus et des deux ovaires*. Il s'agit là probablement, d'après l'auteur, de tumeurs contemporaines.

Observations XIV et XV (*Wehmer*[3], résumée). — XIV. *Cancer du corps de l'utérus et de l'ovaire gauche indépendants*. — XV. Ablation d'un cancer de l'ovaire, et, cinq mois plus tard, constatation *post mortem* d'un cancer du corps de l'utérus (qui préexistait évidemment, d'après l'auteur, au cancer de l'ovaire) avec métastases et sarcome de la cavité abdominale.

Les tumeurs de l'utérus et de l'ovaire étaient autochtones.

Observation XVI (*Boeckelman*[4], résumée). — Femme agée de cinquante-quatre ans. *Cancer du corps de l'utérus (primitif) et cancer des deux ovaires (probablement primitif aussi)*. La structure fut trouvée un peu différente dans les tumeurs des deux organes.

A ces diverses observations nous pouvons joindre deux observations personnelles, l'une de cancer primitif de l'ovaire consécutif à un cancer

---

1. Littauer. — *Verhandl. der Gesel. f. Geb. zu Leipzig*, séance du 20 Octobre 1890.
2. Löhlein. — *Deut. med. Woch.*, 1889, p. 502.
3. Wehmer. — « Gleichzeitige Geschwülste des Uterus und der Ovarien ». *Thèse*, Wurzbourg, 1894.
4. Boeckelman. — *Thèse*, Leipzig, 1901.

du col, l'autre de cancer de l'ovaire consécutif à un cancer du corps ; dans ce dernier cas, nous ne pouvons aussi bien affirmer l'indépendance des deux cancers, les lésions histologiques constatées ne permettant pas de dire qu'il s'agit d'un néoplasme primitif de l'ovaire ; cependant l'étude clinique et l'aspect macroscopique de la tumeur sont en faveur d'une lésion primitive.

Observation XVII (*F. Jayle et X. Bender*[1]). *Cysto-épithéliome primitif des deux ovaires développé après une hystérectomie abdominale totale pour*

Figure 10. — Cysto-épithéliome primitif des deux ovaires chez une femme opérée antérieurement d'un cancer du col de l'utérus (préparation de X. Bender ; grossissement 75 diamètres, obs. XVII).

cancer du col de l'utérus (fig. 10). — La nommé B... Joséphine, âgée de cinquante-sept ans, ménagère, entre le 4 Janvier 1901 à l'hôpital Broca dans le service de M. le professeur Pozzi. Elle présente les signes classiques d'un cancer du col de l'utérus : pertes de sang survenues après la ménopause, leucorrhée fétide, douleurs, le tout associé à un amaigrissement considérable et à un mauvais état général. Localement, on trouvait un utérus augmenté de volume, un peu mou, et un col bourgeonnant et ulcéreux.

1. F. Jayle et X. Bender. — *Bull. de la Soc. anat.*, 1902, p. 284.

Première opération. — Le 9 Mai 1901, M. Jayle pratiqua l'hystérectomie vagino-abdominale; dans un premier temps, désinsertion vaginale du col, et dans un second temps laparotomie. L'utérus, gros et mou, fut saisi par une pince à deux dents, attiré en haut et les ligaments larges rapidement sectionnés. L'utérus allait être enlevé lorsqu'il se rompit au niveau de la prise faite par la pince et du pus fétide s'écoula. Bien que le pus fût recueilli sur des compresses, par crainte d'infection, M. Jayle se hâta de terminer l'opération et, contrairement à une règle dont il ne se départit jamais, laissa les annexes reconnues saines.

Suites. — Les suites opératoires furent bonnes et la malade quitta le service, guérie en apparence. Elle se sentait beaucoup mieux, les forces lui étaient revenues, elle avait repris du poids. Les douleurs avaient presque complètement disparu.

La malade est restée dans cet état jusqu'au mois d'Octobre 1901. A ce moment, elle a recommencé à souffrir des deux fosses iliaques. Elle s'est aperçue en même temps que son ventre grossissait, et cette augmentation de volume, jointe aux douleurs et à une sensation de pesanteur dans la région lombaire, la décide à rentrer dans le service à la fin de Décembre 1901. Elle a maigri à nouveau, a perdu ses forces et se trouve dans un état d'inappétence complète.

L'examen montre l'existence d'une ascite abondante avec tous les signes classiques, en particulier une circulation collatérale très développée. La palpation profonde de l'abdomen est rendue à peu près impossible en raison de l'abondance de l'épanchement; cependant, par le palper combiné, on sent une masse volumineuse, irrégulière, qu'on limite assez mal et qui remplit à peu près complètement la cavité pelvienne. Cette masse est très adhérente au pourtour du vagin. On pense qu'il s'agit d'une tumeur maligne des ovaires, laissés en place au cours de la première intervention, et la laparotomie est pratiquée par M. Jayle, le 12 Janvier 1902.

Deuxième opération. — Évacuation de 5 à 6 litres d'ascite, la malade étant mise en proclive. Ablation d'une énorme tumeur végétante, développée sans doute aux dépens de l'ovaire gauche resté en place. Cette tumeur adhère à la paroi pelvienne et ne peut être intégralement extirpée. C'est elle qui remplissait surtout la cavité pelvienne; après son ablation on peut explorer le cul-de-sac pelvien résultant de l'ablation antérieure de l'utérus ; on constate deux à trois nodules durs, du volume d'une noisette, à gauche, indices d'une récidive locale du cancer du col; ces nodules sont sous-péritonéaux, sans la moindre connexion avec les tumeurs ovariennes. On explore ensuite la région des annexes droites et on trouve une seconde masse colloïde, végétante, située plus haut que celle de gauche, dans la fosse iliaque; moins volumineuse que celle de gauche, elle est plus grosse que le poing et adhérente; elle est sans doute développée aux dépens de l'ovaire droit laissé en place. On ne pratique l'extirpation, mais incomplètement. Drainage du bassin à la Mikulicz et suture de la paroi.

Suites. — Les suites ont été simples et la malade, améliorée, a quitté l'hôpital le 15 Février avec un petit trajet fistuleux.

Examen macroscopique des pièces. — Les tumeurs ovariennes ayant été enlevées par morcellement, en quelque sorte, il est impossible d'en donner une description d'ensemble. Les pièces soumises à l'examen consistent en une masse fragmentée, gélatiniforme, plus ou moins transparente, teintée en rouge brun par des infiltrations sanguines et de consistance extrêmement molle et friable. Du côté droit, la tumeur est constituée presque exclusivement par une masse gélatineuse au milieu de laquelle on aperçoit par places des fragments plus opaques et plus résistants. Du côté gauche, la tumeur est limitée, sur la moitié de son étendue environ, par une coque fibreuse; elle présente tous les autres caractères de la tumeur du côté opposé.

Examen microscopique. — L'examen microscopique a porté sur plusieurs fragments prélevés sur l'une et l'autre des deux masses néoplasiques. Les résultats constatés ont été sensiblement identiques.

Sur des coupes d'ensemble on peut se rendre compte que le néoplasme est constitué par un stroma conjonctif plus ou moins dense, limitant une série de cavités de dimensions très variables, remplies d'une substance colloïde et dont les parois sont hérissées de villosités ramifiées (fig. 10).

Les parois des alvéoles kystiques et les villosités sont revêtues par un épithélium essentiellement polymorphe — mais dont la caractéristique est d'être constitué par des cellules de petites dimensions, cylindro-cubiques ou polyédriques à protoplasma peu abondant, granuleux, à gros noyau arrondi, et disposées en plusieurs assises superposées. Le nombre de ces assises est très variable suivant le point considéré. En général on en voit deux ou trois, mais, par places, leur nombre est considérablement multiplié et l'on se trouve en présence de véritables bourgeons épithéliaux pleins dont les éléments dessinent une sorte de mosaïque. Parfois, la prolifération épithéliale a complètement envahi l'intervalle limité par deux villosités voisines et il existe une nappe cellulaire ininterrompue. Les cellules sont à ce niveau particulièrement serrées et déformées par pression réciproque; elles présentent des contours très nets, un noyau occupant la presque totalité du corps cellulaire et prenant fortement les colorants. On y trouve de nombreuses figures de karyokinèse.

La substance demi-liquide contenue dans les cavités kystiques tient en suspension des cellules desquamées, parfois de véritables lambeaux épithéliaux.

En divers points l'épithélium de revêtement des cavités kystiques a poussé des prolongements dans le stroma conjonctif sous-jacent. Il en est résulté la formation, dans les travées qui cloisonnent la tumeur, de boyaux épithéliaux dont la plupart sont pleins et formés d'éléments juxtaposés, mais dont quelques-uns se sont creusés d'une cavité centrale.

Tout autour de ces masses épithéliales existe une infiltration embryonnaire très marquée.

Quant au stroma conjonctif, il présente de même une disposition très variable suivant le point considéré. Au niveau des cloisons principales qui limitent les cavités kystiques, il est constitué par un tissu conjonctif assez dense, fibrillaire, riche en éléments cellulaires et en vaisseaux gorgés de sang; on y voit un assez grand nombre de cellules muqueuses. Au contraire, le stroma conjonctif, qui constitue le squelette des prolongements papillaires est beaucoup plus lâche et gorgé de suc; on y trouve très peu d'éléments cellulaires, peu de vaisseaux, mais, en revanche, une infiltration leucocytaire extrêmement abondante.

En de nombreux points, les vaisseaux distendus se sont rompus et il en est résulté la formation d'épanchements sanguins qui ont dissocié les tissus avoisinants.

Par places enfin, les éléments cellulaires apparaissent moins nettement limités, les noyaux se colorent mal : la tumeur a subi la dégénérescence colloïde.

Il a été impossible de retrouver, du côté droit, aucun vestige du tissu ovarien. Par contre, du côté gauche, nous avons pu retrouver un certain nombre d'ovisacs, profondément altérés dans leur texture mais cependant encore reconnaissables; ils étaient noyés au milieu du tissu scléreux qui formait la partie compacte de la tumeur.

Il s'agit donc d'un cysto-épithéliome ovarique primitif, double; la nature en est maligne comme le prouvent la prolifération très active de l'épithélium et la production des masses épithéliales pleines.

Observation XVIII (personnelle) (fig. 11, 12 et 13). — *Cancer de l'ovaire développé cinq ans après une hystérectomie vaginale pour cancer du corps.* — Femme P..., cinquante-deux ans, entrée à l'hôpital Broca le 11 Décembre 1900, salle Broca, n° 20, dans le service de M. le professeur Pozzi.

En Mai 1895, cette malade a subi, pour des métrorragies, un curettage qui fut pratiqué par M. Chénieux, de Limoges.

En Octobre 1895, M. Chénieux pratiqua, pour les mêmes métrorragies que n'avaient pas arrêtées le curettage, l'hystérectomie vaginale; l'utérus était gros et d'aspect épithéliomateux dans le fond de la cavité utérine (l'examen histologique ne fut pas pratiqué).

Ablation en même temps de la trompe gauche et de l'ovaire droit atteint d'un kyste dermoïde.

En Octobre 1900, la malade revint consulter M. Chénieux parce que, depuis quelques mois, elle voyait son ventre augmenter assez rapidement de volume.

A son entrée à l'hôpital Broca, la malade présente un ventre surdistendu par du liquide (fig. 11).

Au toucher, on ne trouve pas de col utérin et on sent vaguement une grosse tumeur qui emplit le pelvis. L'état général est précaire.

Laparotomie le 11 Décembre 1900, par M. Jayle.

Evacuation de 6 à 8 litres de liquide et ablation d'une énorme tumeur

adhérente de partout et en particulier à plusieurs anses intestinales. Il faut mettre quelques points de suture sur l'intestin pour arrêter l'hémorragie assez abondante. Opération difficile, longue à cause de l'hémorragie. Drainage abdomino-vaginal.

Figure 11. — Cancer de l'ovaire développé cinq ans après une hystérectomie vaginale pour cancer du corps. (Le ventre est surdistendu par la tumeur et du liquide, obs. XVIII).

Suites opératoires. — La malade a succombé le quatrième jour, à un affaiblissement progressif, sans aucun signe d'hémorragie ni d'infection.

Examen de la pièce. — La tumeur est irrégulièrement arrondie, du volume d'une tête d'adulte ; elle pèse 2 kilogr. 400. A la coupe, elle mesure 34 centimètres sur 23 centimètres ; elle présente une sorte d'aspect très irrégulièrement gaufré, avec des bandes de tissu résistant et des vacuoles contenant du sang ou une sorte de gelée. La figure 12 en donne une idée très nette.

Examen histologique (dû à l'obligeance de M. Latteux, fig. 13).

La majeure partie de la tumeur est en régression manifeste, avec ramollissement de la partie centrale.

On ne trouve quelques zones intactes qu'à sa surface. C'est dans ces points qu'ont été prélevés les fragments qui nous ont permis d'établir l'examen histologique.

Les coupes dans la partie centrale montrent un tissu dans lequel les éléments histologiques constituants sont à peine reconnaissables et réfractaires, par suite de leur altération, aux colorations habituelles.

1° *Examen d'ensemble. Faible grossissement. 100 diamètres* (Coupe per-

pendiculaire à la surface de la tumeur). — Nous trouvons en allant de dehors en dedans :

a) une couche fibreuse à faisceaux parallèles, assez pauvre en éléments cellulaires et laissant voir de larges lacunes lymphatiques, autour desquelles se sont accumulées d'abondantes granulations pigmentaires ;

b) dans la partie profonde, de nombreux vaisseaux remplis de sang, que l'on rencontre également dans toute l'étendue du tissu sous-jacent ;

c) le néoplasme proprement dit qui se présente sous forme de traînées cellulaires manifestement épithéliales, s'irradiant en tous sens au milieu d'un

Figure 12. — Cancer de l'ovaire (2 kil. 400) développé cinq ans après une hystérectomie pour cancer du corps. Aspect de la tumeur sectionnée en son milieu (obs. XVIII).

stroma conjonctif assez compact, avec dilatations lymphatiques, dont quelques-unes considérables.

L'aspect varie beaucoup : tantôt ce sont de petits îlots de cellules séparés, comme dans les carcinomes, par des cloisons conjonctives (disposition alvéolaire) ; tantôt au contraire les mêmes éléments se groupent en masses compactes étendues et se ramifiant en prolongements qui vont rejoindre d'autres îlots dans le voisinage.

2° *Examen à l'aide d'un grossissement de 500 diamètres* (Obj. 7 Leitz oc. 3). — Les traînées épithéliales sont formées de petites cellules avec noyau et nucléole — groupées sans ordre dans la partie centrale, mais disposées à la périphérie en forme de palissade. Les noyaux au lieu d'être arrondis prennent alors une forme allongée comme on l'observe dans le type cylindrique.

Les limites cellulaires ne sont pas visibles par suite de la pression réciproque des éléments.

IV. — Tumeurs bénignes solides de l'ovaire.

Les tumeurs bénignes solides de l'ovaire dans le cancer de l'utérus sont encore plus rares que les tumeurs malignes.

Figure 13. — Cancer de l'ovaire développé cinq ans après une hystérectomie pour cancer du corps (préparation de M. Latteux; grossissement 100 diamètres, obs. XVIII).

Nous avons relevé deux cas de **papillome**, l'un rapporté par Czempin et l'autre par Cullen.

Le cas de Czempin[1] a trait à un cancer du corps de l'utérus coïncidant avec un papillome kystique de l'ovaire.

Le cas de Cullen[2] se rapporte à un cancer du col compliqué de papillome de l'ovaire droit.

---

1. Czempin, cité par Reichel. — *Loc. cit.*
2. Cullen. — « Cancer of the Uterus ». New-York, 1900, p. 73.

Comme **fibrome** simple nous ne connaissons que notre cas :

Observation XIX (personnelle). — *Épithélioma du col de l'utérus. Fibrome de l'ovaire gauche. Hydrosalpinx double.* — Mme G..., âgée de quarante-cinq ans, entre à l'hôpital Broca, dans le service de M. le professeur Pozzi, salle Huguier, lit n° 39, le 16 Septembre 1904.

Cette malade vient à l'hôpital pour des pertes séro-sanguinolentes et une tumeur végétante qu'elle-même a constatée sur le col de l'utérus.

Antécédents héréditaires. — Sa mère est morte d'un cancer du sein.

Antécédents personnels. — La malade n'a pas d'histoire au point de vue pathologique avant l'affection qui nous occupe.

Réglée à quinze ans et toujours régulièrement, sans douleurs, elle n'a pas eu d'enfants. Aucune lésion de l'appareil génital; jamais de pertes blanches.

Maladie actuelle. — Au mois de Juillet 1904, la malade a commencé à perdre, en dehors de l'époque de ses règles, des eaux roussâtres qui n'étaient pas extrêmement abondantes, et qui, d'après son dire, n'avaient pas d'odeur marquée. Elle n'a jamais eu d'hémorragie de sang pur.

Figure 14. — Cancer du col de l'utérus compliqué de fibrome de l'ovaire gauche. Utérus vu de face, annexes droites (les annexes gauches sont représentées figures 14) (obs. XIX).

Inquiétée par ces pertes, la malade s'examinant elle-même découvrit, dit-elle, sur le col une tumeur. Elle vint à la consultation et entra à l'hôpital le 16 Septembre 1904.

L'âge de la malade, les pertes roussâtres et fétides, comme on put le constater, enfin la présence sur le col et principalement sur la lèvre postérieure d'une ulcération irrégulière, à bords déchiquetés et friables, reposant sur une large base indurée firent porter aussitôt, sans qu'une biopsie fût nécessaire, le diagnostic d'épithélioma du col.

Première opération. — Le curage avec cautérisation au fer rouge fut pra-

tiqué le 16 Septembre, par M. Oppert, interne du service. Quelques jours plus tard un nouvel examen fut pratiqué par M. Jayle.

Examen physique. — Le col est très volumineux, emplit le vagin et présente, sur sa lèvre postérieure, une ulcération fongueuse, saignante, reposant sur une large base indurée qui, du côté gauche, s'étend jusqu'au cul-de-sac vaginal mais ne l'envahit pas encore. En contournant tout le col, on sent nettement que le vagin n'est pas envahi, qu'en avant la vessie est libre, qu'en arrière le rectum n'est pas atteint.

Le palper combiné au toucher est assez difficile parce que la paroi abdo-

Figure 15. — Fibrome de l'ovaire et hydromucosalpinx compliquant un cancer du col de l'utérus. En haut est la trompe surdistendue; en bas se voit l'ovaire très volumineux et portant une grosse bulle séreuse.

minale est épaisse. On peut cependant constater que l'utérus n'est pas libre; sur les côtés et en arrière, existe de l'empâtement et des masses qui l'entourent, et empêchent de délimiter parfaitement les contours de son corps. Mais en mettant l'index vaginal sur le col et la main abdominale sur le fond, et en essayant de mobiliser l'utérus, on sent que cet organe n'est pas immobilisé complètement comme il le serait si les masses péri-utérines étaient de nature cancéreuse : il n'est pas mobile, mais il est légèrement mobilisable. Aussi, malgré l'existence des lésions péri-utérines, M. Jayle décide de pratiquer l'hystérectomie abdominale.

Opération. — L'hystérectomie abdominale fut pratiquée le 27 Septembre 1904, par M. Jayle, assisté de M. Papin, interne du service.

Incision sous-ombilicale médiane allant du pubis à 3 centimètres de l'ombilic. On ne trouve pas d'adhérences intestinales ou épiploïques aux organes pelviens. L'utérus peut être saisi avec une pince à deux dents et tiré en haut : il est gros mais non anormalement volumineux. On découvre alors, dans le cul-de-sac postérieur et contre le flanc gauche de l'utérus, une grosse masse formée par les annexes gauches. La trompe, très volumineuse, surdistendue par le liquide, est rouge-violacée ; elle est incurvée sur elle-même et retombe dans le Douglas ; du volume d'un porte-plume près de la corne, elle atteint celui d'un œuf au niveau du pavillon (planche 2, fig. 1). Au-dessous d'elle et en arrière, l'ovaire gauche forme une tumeur dure d'un beau blanc brillant, nacré, tranchant par sa couleur sur la trompe et sur l'utérus; dans son tiers supérieur, il a une coloration bleuâtre. Son volume est celui d'un gros œuf de poule. Afin de dégager le champ opératoire et d'aborder l'utérus, les annexes gauches sont enlevées séparément après ligature de leurs pédicules.

Figure 16. — Tumeur fibro-kystique de l'ovaire compliquant un cancer du col de l'utérus. Coupe suivant son grand axe : à droite, partie solide ; à gauche, partie kystique. On voit quelques végétations à la limite de la partie solide et de la partie kystique.

On examine alors les annexes du côté droit et l'on constate que la trompe est aussi augmentée de volume, mais bien moins qu'à gauche, et que l'ovaire est atrophié, scléro-kystique. Prolabées en arrière et adhérentes, les annexes sont énucléées et amenées dans la plaie.

Dès lors, le champ opératoire est bien dégagé et on peut procéder aux différents temps de l'hystérectomie abdominale, suivant la technique ordinaire de M. Jayle. On lie donc à droite le ligament rond, puis le pédicule utéro-ovarien contre la paroi pelvienne et on sectionnne aux ciseaux au-dessous des ligatures; on peut alors dégager le bord droit de l'utérus jusqu'à l'artère utérine que l'on lie et que l'on sectionne ensuite. A gauche, dégagement du bord utérin rendu plus rapide par suite de l'ablation préalable des annexes et ligature de l'utérine gauche. L'utérus est ensuite fortement tiré en haut et on dégage avec soin en avant, en arrière et sur les côtés le col et la partie supérieure du vagin. Deux pinces courbes sont alors placées sur le vagin, immédiatement au-dessous du col, et on sectionne au-dessous : l'utérus est dès lors enlevé et le vagin ouvert. Hémostase et péritonéoplastie. Drainage à l'aide d'une mèche placée dans le vagin ; le ventre est refermé.

Suites opératoires. — Dans les jours qui ont suivi l'opération, la malade a eu un peu de dyspnée, un léger œdème des jambes et un nuage d'albumine dans ses urines. Ces symptômes se sont amendés, et la malade est aujourd'hui entièrement rétablie.

Du côté de la plaie vaginale, il y a eu un peu de suppuration. Du côté de la plaie abdominale, il s'est formé à la partie inférieure un petit abcès qui a amené une désunion partielle.

Examen des pièces. — Sur la lèvre postérieure du col existe un cancer qui n'a pas encore envahi le vagin et qui ne s'étend pas du côté de la cavité cervicale. Le corps de l'utérus est normal.

La trompe gauche, surdistendue, contient en abondance un liquide transparent, un peu visqueux, contenant des flocons de mucine coagulée; à droite, même liquide en petite quantité.

L'ovaire droit est scléro-kystique, atrophié. Au-dessous de lui est une bulle de péritonite séreuse (planche 2, fig. 1, Bk).

L'ovaire gauche est volumineux; il mesure, à la coupe, 7 cent. 1/2 × 4 cent. et est d'une blancheur éclatante qui tranche nettement sur le fond rougeâtre de l'ensemble de la pièce (planche 2, fig. 1, Ov). Il présente deux parties, de dimensions à peu près égales : l'une supérieure, blanc mat, l'autre inférieure, blanc-bleuâtre. Une coupe longitudinale montre que la partie supérieure répond à une partie dure, blanche également à la coupe, et l'inférieure à un kyste dont la coque est dure, assez épaisse, assez vascularisée et dont le contenu est constitué par un liquide épais et brunâtre (fig. 16).

Examen histologique (par M. X. Bender).

1° *Cancer de l'utérus.* — Il s'agit d'un épithélioma pavimenteux lobulé à globes épidermiques sans caractères particuliers.

2° *Ovaire gauche.* — L'ovaire formait une masse mi-partie solide, mi-partie kystique avec, en un point, quelques petites végétations.

Des coupes pratiquées au niveau de la partie solide ont montré qu'il s'agit d'un fibrome absolument caractéristique. En quelques points le tissu fibreux est œdémateux et même parfois complètement ramolli, en voie de liquéfaction.

Des coupes pratiquées à la limite de la partie solide et de la partie kystique montrent que le kyste est tapissé par un épithélium qui présente, suivant les points considérés, une disposition variable. En certains points, cet épithélium est formé par des cellules cylindriques disposées en une seule assise; ailleurs il est formé par plusieurs couches superposées de cellules cubiques.

Quant aux végétations, elles sont formées par un squelette fibreux émané de la partie solide et recouvert d'un épithélium présentant les mêmes variations en des points très voisins.

Il s'agit donc d'une tumeur formée par l'accolement d'un fibrome de

l'ovaire et d'un kyste. En aucun point on ne trouve de lésions traduisant une malignité quelconque.

La paroi du kyste tubaire est très amincie, formée d'une membrane conjonctive ; les éléments musculaires ont presque complètement disparu. L'épithélium tubaire a aussi complètement disparu et se trouve remplacé par une couche de tissu conjonctif infiltrée de leucocytes et recouverte de fausses membranes.

Enfin, nous avons relevé dans la littérature le cas suivant dû à Gottschalk de *fibrome compliqué de cancer métastatique.*

Observation XX (*Gottschalk*, résumée)[1]. — Femme de cinquante-cinq ans, n'ayant pas eu d'enfant. Ménopause. L'utérus, rétrofléchi, était atteint de cancer du corps et portait en même temps deux petits myomes dans sa paroi antérieure. Hystérectomie vaginale et ablation des annexes.

L'ovaire droit qui présentait les lésions ordinaires de l'atrophie sénile contenait sur une de ses extrémités un petit nodule cancéreux vu au microscope ; en outre, près de ce même point il présentait une excroissance arrondie, du volume d'une noisette, constituée par un fibromyome de l'ovaire. Sur les coupes, on constata que ce fibromyome était secondairement envahi par un noyau cancéreux métastatique, dont la structure rappelait celle de l'épithéliome du corps.

L'ovaire gauche ne présentait qu'une atrophie sénile.

CONCLUSIONS

1° Au cours du cancer de l'utérus, les ovaires peuvent être atteints de noyaux secondaires ;

2° Le cancer secondaire de l'ovaire peut être dû à la propagation directe, par infiltration de proche en proche des éléments épithéliaux utérins dans l'épaisseur du ligament large. Cette forme s'observe pour ainsi dire exclusivement dans les cas avancés, inopérables, et intéresse plus l'anatomo-pathologiste que le chirurgien ;

3° Le cancer secondaire de l'ovaire se développe par métastase. Il peut être, sans doute, le produit d'une embolie veineuse, mais nous n'en connaissons pas d'exemple probant. Au contraire, nous avons pu démontrer (fig. 4, 5, 6) l'infection épithéliale par voie lymphatique.

Cette forme est d'autant plus intéressante à connaître pour le chirurgien que les ovaires déjà envahis par l'infiltration lymphatique

1. Gottschalk. — *Zeitschrift f. Geb. u. Gyn.*, Bd XLII, p. 584.

peuvent paraître absolument sains macroscopiquement, si les lésions sont encore à leur début;

4° Les ovaires peuvent être aussi le siège d'un épithélioma primitif, indépendant de l'épithélioma utérin;

5° Les ovaires peuvent enfin subir la dégénérescence papillomateuse ou fibreuse au cours d'un cancer de l'utérus;

6° Dans tout cancer de l'utérus, les ovaires doivent être systématiquement enlevés, alors même qu'ils paraissent sains; en effet, ils peuvent être déjà atteints d'un cancer que seul l'examen histologique est capable de déceler, ou même ils peuvent ultérieurement devenir le siège d'un épithélioma primitif. L'ablation des ovaires est d'autant plus indiquée qu'elle ne complique généralement pas l'opération.

EXPLICATION DE LA PLANCHE II

Figure 1. — Utérus atteint de cancer de la lèvre postérieure du col avec double hydromucosalpinx et tumeur fibrokystique de l'ovaire gauche (obs. XIX). Vue postérieure. — *Ut* Utérus; *C* cancer de la lèvre postérieure; *V* collerette vaginale. — *Tr*, Trompe. — *Ov* ovaire droit sclérokystique, atrophié, auquel adhère une petite bulle séreuse, *Bk*. — *F. Ov* ovaire gauche atteint de tumeur fibrokystique et portant à sa surface une double bulle séreuse *Bk*.

Figure 2. — B. — Annexes gauches dans un cas de cancer du col de l'utérus (obs. I). La trompe *Tr* est couverte de végétations cancéreuses *Vég* et porte une masse allongée jaune vif, de nature graisseuse *Gr*. L'ovaire *Ov* présente quelques petits kystes et un kyste hématique; il ne paraît pas cancéreux (l'examen histologique a démontré cependant l'existence de nodules épithéliaux, figures 4, 5 et 6 du texte.

A. — Masse graisseuse *Gr* jaune vif, appendue à une frange épiploïque *Ep*.

Fig. 1

Fig. 2.

G. Reignier, del. & lith.

Imp. L. Lafontaine, Paris

LISTE DES TRAVAUX ORIGINAUX

PUBLIÉS PAR

LA REVUE DE GYNÉCOLOGIE ET DE CHIRURGIE ABDOMINALE

Pendant l'année 1902.

La colpotomie, traitement opératoire de choix du pyosalpinx, par M. Hector Treub (d'Amsterdam), avec 39 figures.

De la grossesse interstitielle, par M. Muret (de Lausanne), avec 2 figures.

Quelques points de l'anatomie des grossesses tubaires en évolution, par M. A. Couvelaire, avec 13 figures.

Les rétrécissements multiples de l'intestin grêle, par M. Patel (de Lyon).

Cancer du cæcum et cancer de l'S iliaque, par M. Gouilloud (de Lyon), avec 2 figures.

De l'hépatoptose et de son traitement par l'hépatopexie, par M. Henri Judet, avec 6 figures.

Énucléation par voie abdominale des fibromes utérins, par M. Louis Loubet, avec 8 figures.

De l'anatomie pathologique de la pseudo-endométrite, par M. N. J. F. Pompe van Meerderwoort (de la Haye), avec 5 figures et 1 planche.

Les affections blennorragiques du système nerveux chez la femme, par M. J. Kalabine (de Moscou).

De la grossesse ovarienne, par MM. Mendes de Léon et Holleman (d'Amsterdam (avec 2 figures et 1 planche en couleur).

Contribution à l'étude des tumeurs tératoïdes de l'abdomen, par M. Brouha (de Liége), avec 1 planche.

Sur un cas de fibromyome de la trompe, par MM. G. Carrière et O. Legrand (de Lille), avec 1 figure.

De la résection segmentaire et simultanée du petit et du gros intestin, par MM. F. Jayle et M. Beaussenat, avec 20 figures.

Laparocèle gauche congénitale due à un arrêt de développement partiel des muscles de la paroi abdominale, par M. Eugène Audard.

Procédé opératoire pour la cure des grands prolapsus génitaux, par MM. G. Bouilly et Robert Lœwy, avec 10 figures.

L'éclairage de la cavité abdominale (ventroscopie) comme méthode d'examen dans les cas de cœliotomie vaginale, par le professeur Dmitri de Ott (de Saint-Pétersbourg), avec 9 figures.

Contribution à l'étude de la tuberculose primitive du canal cervical de l'utérus, par M. Brouha (de Liége), avec 1 figure.

La technique de l'opération de Maydl dans la cure de l'exstrophie vésicale, par M. Émile Forgue, avec 10 figures.

Traitement de choix de l'anus herniaire (résection, fermeture des deux bouts et entéro-anastomose), par M. Victor Pauchet, avec 5 figures.

Indications et résultats de l'hystérectomie dans le cancer de l'utérus, par M. S. Pozzi.
Traitement chirurgical du cancer de l'utérus, par M. Thomas Jonnesco (de Bucarest), avec 52 figures.
Traitement chirurgical du cancer de l'utérus, par M. E. Wertheim (de Vienne).
Traitement opératoire du cancer de l'utérus, par M. Thomas S. Cullen (de Baltimore).
Traitement chirurgical du cancer de l'utérus, par M. W. A. Freund (de Berlin).
L'hystérectomie comme traitement de l'infection puerpérale, par M. W. A. Freund (de Berlin).
Indications de l'hystérectomie dans l'infection puerpérale, par M. Th. Tuffier.
L'hystérectomie dans le traitement de l'infection puerpérale, par M. Hector Treub (d'Amsterdam).
L'hystérectomie comme traitement de l'infection puerpérale, par M. Léopold (de Dresde).
L'hystérectomie dans le traitement de l'infection puerpérale, par M. le professeur H. Fehling (de Strasbourg).
Contribution à l'étude de la tuberculose génitale chez la femme, par M. le professeur J.-A. Amann (de Munich).
La tuberculose génitale, par M. J.-L. Faure.
De la tuberculose génitale, par M. le professeur A. Martin (de Greifswald).
De la tuberculose génitale, par M. le professeur J. Veit (de Leyde).
L'anatomie de l'utérus des quadrupèdes démontre la nécessité de la menstruation chez les bipèdes, par M. Arthur W. Johnstone (de Cincinnati, Ohio).
L'âge de la première menstruation au pôle et à l'équateur, par M. Geo. J. Engelmann (de Boston).
Congrès périodique international de gynécologie et d'obstétrique (tenu à Rome du 15 au 21 septembre 1902).
Séance du 17 septembre. — 3e question : La tuberculose génitale, par MM. Gutierrez, Pichevin, Spinelli, von Franque, Pozzi, Theikhaber, S. Gottschalk, Martin, Amann, Veit.

La Revue de Gynécologie et de Chirurgie abdominale *a consacré en outre, en* 1902, 1136 *pages aux* **Analyses** *des travaux français et étrangers, illustrées de figures dans le texte. Dans la plupart des numéros se trouve un Index bibliographique très complet et très exact des travaux récemment parus de Chirurgie abdominale et de Gynécologie. L'année* 1902 *est illustrée de* 3 *planches hors texte en noir et en couleurs, de* 204 *figures dans le texte et de* 6 *portraits.*

Paris. — L. Maretheux, imprimeur, 1, rue Cassette. — 5736.